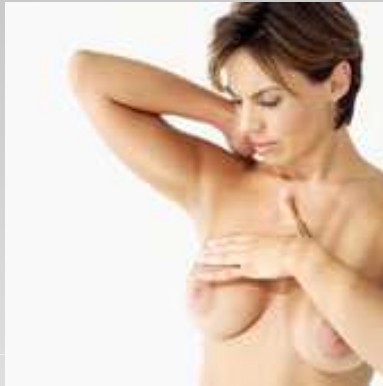

*ΣΕ ΠΟΙΑ ΦΑΣΗ ΤΗΣ ΕΜΜΗΝΟΥΣ ΡΥΘΜΟΣ ΕΙΝΑΙ  
ΚΑΛΥΤΕΡΟ ΝΑ ΓΙΝΕΤΑΙ Η ΕΞΕΤΑΣΗ ΜΑΣΤΩΝ ΚΑΙ Η  
ΑΥΤΟΕΞΕΤΑΣΗ ?*



- ❖ Μόλις τελειώνει η περίοδος έως και 1 εβδομάδα μετά (περίπου 8<sup>η</sup> -10<sup>η</sup> Ημέρα Κύκλου)
- ❖ Σε μετεμμηνοπαυσιακές και χειρουργικά εμμηνοπαυσιακές γυναίκες (ολική υστερεκτομή μετά των εξαρτημάτων) μία συγκεκριμένη ημερολογιακή ημέρα π.χ κάθε 1η του μήνα.



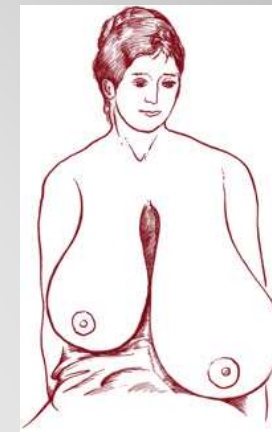
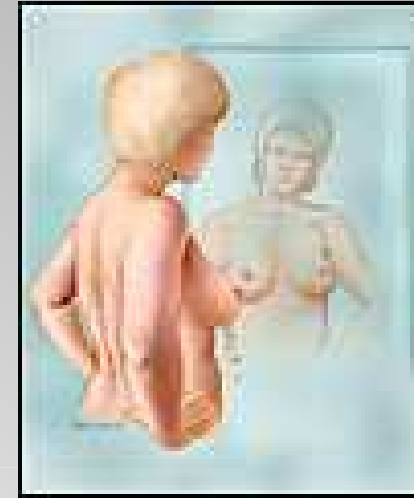**Θωμάς Γ. Γκίκας**

Μαιευτήρας - Χειρουργός Γυναικολόγος  
Member of British Society for colposcopy  
& Cervical Pathology, B.S.C.C.P.

# ΑΥΤΟΕΞΕΤΑΣΗ

## ΣΤΑΔΙΟ 1<sup>ο</sup>

- ❖ Όρθια μπροστά από καθρέπτη.
- ❖ Παρατηρήστε με προσοχή το σχήμα και το μέγεθος των μαστών σας, τις θηλές και την χρωματιστή περιοχή που είναι γύρω απ' αυτές.
- ❖ Αν διαπιστώσετε κάποια παραμόρφωση στο μέγεθος και στο σχήμα ή κάποιο τράβηγμα του δέρματος των μαστών προς τα μέσα, κάποια πληγή ή εξόγκωση επισκεφθείτε το γιατρό σας.
- ❖ Ο ένας μαστός είναι συνήθως μεγαλύτερος ή μικρότερος από τον άλλο.



Ασυμμετρία Μαστών




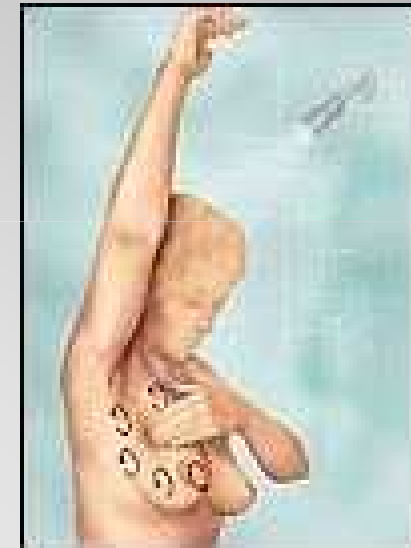
**Θωμάς Γ. Γκίκας**

Μαιευτήρας - Χειρουργός Γυναικολόγος  
Member of British Society for colposcopy  
& Cervical Pathology, B.S.C.C.P.

# ΑΥΤΟΕΞΕΤΑΣΗ

## ΣΤΑΔΙΟ 2<sup>ο</sup>

- ❖ Φέρτε το δεξί σας χέρι πίσω από το κεφάλι και τα 4 δάχτυλα του αριστερού σας χεριού ακουμπισμένα στο δεξιό σας μαστό αρχίζοντας τη ψηλάφηση του.
- ❖ Αφού τελειώσετε την ψηλάφηση γύρω-γύρω στο μαστό σας ψηλαφήστε και το κέντρο του που έχει τη θηλή και τη χρωματισμένη περιοχή.
- ❖ Κάντε το ίδιο και στον αριστερό μαστό.



**Θωμάς Γ. Γκίκας**

Μαιευτήρας - Χειρουργός Γυναικολόγος  
Member of British Society for colposcopy  
& Cervical Pathology, B.S.C.C.P.

# ΑΥΤΟΕΞΕΤΑΣΗ

## ΣΤΑΔΙΟ 3<sup>ο</sup>

- ❖ Κατόπιν, πιάστε με τον δείκτη και τον αντίχειρα τη Θηλή και των 2 μαστών εναλλάξ και πιέστε ελαφρά.
- ❖ Αν με την ελαφρά πίεση της Θηλής βγαίνει σκούρο ή κόκκινο υγρό αυτό επιβάλλει την άμεση επίσκεψη στο γιατρό σας.




**Θωμάς Γ. Γκίκας**

Μαιευτήρας - Χειρουργός Γυναικολόγος  
Member of British Society for colposcopy  
& Cervical Pathology, B.S.C.C.P.

# ΑΥΤΟΕΞΕΤΑΣΗ

## ΣΤΑΔΙΟ 4<sup>ο</sup>

- ❖ Ξαπλώστε στο κρεβάτι σας, βάλτε ένα μαξιλάρι κάτω απ' την πλάτη σας
- ❖ εξετάστε πάλι κάθε ένα μαστό χωριστά.
- ❖ Με αυτό τον τρόπο, ψηλαφώνται καλύτερα οι αδένες και έτσι μπορείτε να αντιληφθείτε και μικρά ογκίδια ή σκληρίες που δεν γίνονται αντιληπτές όταν οι μαστοί εξετάζονται σε όρθια στάση.



**Θωμάς Γ. Γκίκας**

Μαιευτήρας - Χειρουργός Γυναικολόγος  
Member of British Society for colposcopy  
& Cervical Pathology, B.S.C.C.P.